

# Sehapparat und Dura mater – Dysfunktion und Behandlung

von Torsten Liem

Die Osteopathie mißt der wechselseitigen Abhängigkeit zwischen den anatomischen Strukturen und der Physiologie des Körpers große Bedeutung zu. Bewegungsverlust der anatomischen Gewebe führt zur Entstehung lokaler oder entfernter Beeinträchtigung der Körperphysiologie. Aus diesem Grunde ist auch die Behandlung der Augen nur im Verständnis des ganzen Menschen sinnvoll. Aus didaktischen Gründen wird im Folgenden der kraniosakrale Bereich der Osteopathie besonders hervorgehoben.

## Sehapparat

Die Orbita wird von sieben Knochen gebildet: dem Os frontale, dem Os sphenoidale, der Maxilla, dem Os lacrimale, dem Os ethmoidale, dem Os zygomaticum und dem Os palatinum. Die Knochen stammen von der Schädelbasis, vom Schädeldach oder vom Gesichtsschädel ab.

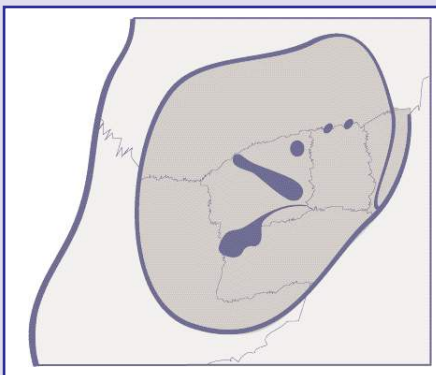


Abb. 1: Orbita

Die Wände der Orbita besitzen durch die große Anzahl von Schädelnähten eine relativ große Anpassungsfähigkeit. Die Periorbita kleidet die knöcherne Augenhöhle aus. An den Öffnungen zum Schädelinnenraum geht sie in die Dura mater über.

Nahegelegene Strukturen sind die vordere Schädelgrube mit dem Lobus fron-

talis, die Nasennebenhöhlen, die Unterschläfengrube, die Schläfengrube und hinten die mittlere Schädelgrube. Da die Orbita zum Teil nur durch dünne Knöchenschichten von den Nasennebenhöhlen getrennt ist, können Infektionen der Nasennebenhöhlen in die Orbita gelangen.

Der kugelförmige Augapfel besitzt drei Schichten: Die äußere fibröse Augenhaut entspricht der straffen Dura mater des Gehirns, die mittlere gefäßführende Augenhaut der Arachnoidea und Pia mater sowie die innerste sensorische Augenhaut dem Nervengewebe der Hirnrinde. Weiter baut sich das Auge aus der Augenlinse, der hinteren und vorderen Augenkammer, dem Glaskörper, den Schutzeinrichtungen des Auges (Tränenapparat, Augenlider, Augenbindehaut) und den Augenmuskeln auf.

Muskel und Innervation	Funktion
M. rectus superior (III)	Hebung und Innenrotation des Bulbus
M. rectus inferior (III)	Senkung und Außenrotation des Bulbus
M. rectus lateralis (VI)	Abduktion des Bulbus
M. rectus medialis (III)	Adduktion des Bulbus
M. obliquus superior (IV)	Innenrotation, Senkung und Abduktion des Bulbus
M. obliquus inferior (III)	Außenrotation, Hebung und Abduktion des Bulbus

Das parasympathische Ganglion ciliare befindet sich etwa 2 cm hinter dem Augapfel, seitlich neben dem N. opticus. Es enthält die Perikaryen der postganglionären parasympathischen Nervenfasern und innerviert den M. ciliaris und den M. sphincter pupillae.

Verbindungen bestehen zum N. oculomotorius (III), zur Radix sympathica vom Plexus caroticus internus (ohne Umschaltung am Ganglion; Inn. des M. dilatator pupillae und des M. tarsalis), zum N. ophthalmicus (V/1) (ohne Um-

schaltung) und zum Augapfel (über Nn. ciliares breves).

## Dura mater

Da die Dura mater nicht dehnbar ist, kann sie als Überträger von Bewegungen fungieren (Sutherland 1991). Die intrakraniale und intraspinal Dura mater werden in der kranialen Osteopathie als eine Funktionseinheit angesehen (Magoun 1976, S. 30). Ihr wird als mögliche Erklärung für die Übertragung von rhythmischen Bewegungen (dem sogenannten kraniosakralen Rhythmus) zwischen Schädel und Kreuzbein eine zentrale Bedeutung zugewiesen (Upledger 1994, S. 27, Magoun 1976, S. 30). Bewegungseinschränkungen des Beckens oder Schädels können sich über die durale Verbindung wechselseitig auswirken (Upledger 1994, S. 27, 143f). Spannungen des Bindegewebes außerhalb des duralen Systems sollen über gemeinsame knöcherne Anheftungen auf das durale System sowie umgekehrt vom duralen System auf extradurales Bindegewebe übertragen werden können (Upledger 1994, S. 26f). Dementsprechend könnten Spannungen im duralen System über durale Kontinuität auch auf periorbitale Strukturen weitergeleitet werden oder umgekehrt Spannungen des Sehapparates sich auf durale Strukturen übertragen mit der Folge von Funktionseinschränkungen und Symptomen (siehe auch Liem: „Die Dura mater spinalis und ihre Beziehungen“ in Osteopathische Medizin, Urban und Fischer, 2000).

## Reziproke Spannungsmembran

Sutherland nannte das durale System eine „reziproke Spannungsmembran“ (reciprocal tension membrane). Die Duralmembran befindet sich unter kontinuierlicher Spannung (Sutherland 1991,



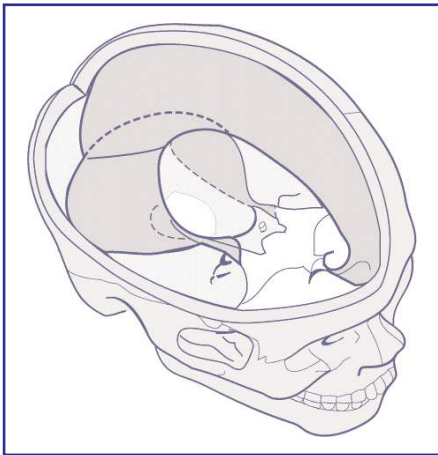


Abb. 2: Reziproke Spannungsmembran

S. 42). Reziprok bezeichnet, daß jeder Zug an einer Seite der Membran die gesamte durale Einheit verändert und zu einem neuen Spannungsgleichgewicht führt. Die Dura stellt eine mechanische Funktionseinheit dar, die die Knochen des Hirnschädels miteinander verbindet. Sie verbindet, begrenzt und koordiniert die Bewegung dieser Schädelknochen (Magoun 1976, S. 30, Sutherland 1991, 289, Sutherland 1939, S. 45) sowie die Bewegung zwischen Schädel und Kreuzbein (Magoun 1976, S. 30–34). Ihre Aufgabe entspricht dem ligamentären System an echten knöchernen Gelenken, welches Sutherland „reciprocal tension ligamentous system“ nannte.

Nach Sutherland können durch die strukturelle Verbindung aller Membranen Spannungen in jedem Teil dieses Membransystems auch alle anderen Teile dieses Systems beeinflussen. Jeder Zug an einer Seite der Membran verän-

dert die gesamte Einheit und führt zu einem neuen Gleichgewicht.

Sutherland bezeichnet Dysfunktionen, die die Knochen des kraniosakralen Systems und ihre zugehörigen intrakranialen und intraspinalen Duralmembrane betreffen, membranöse Gelenkfehlspannungen (membranous articular strain). Diese können zur Beeinträchtigung der zerebrospinalen Fluktuation, der kranialen und vertebralen arteriellen und venösen Durchblutung, der lymphatischen Drainage des Kopfes und der Wirbelsäule sowie der Hirnervenfunktion führen. Nach Sutherland zielt die Behandlung vor allem darauf, diese Spannungs-Ungleichgewichte sich lösen zu lassen. Das Behandlungsprinzip für ligamentäre und membranöse Spannungs-Ungleichgewichte ist dabei gleich (Sutherland 1991, S. 119–122, s. auch Liem: Kraniosakrale Osteopathie, 3. Auflage, Hippokrates 2000).

#### „Sutherland-Fulcrum“

Um zu gewährleisten, daß dynamische Kräfte (in Form von Spannungen und Bewegungen), die auf die intrakraniale und intraspinalen Membrane wirken, ins Gleichgewicht gebracht werden und zur Organisation der artikulären Bewegung der Schädelknochen müssen die Membranen nach Sutherland von einem Fulcrum, d.h. von einem beweglich aufgehängten konstanten Ruhepunkt aus operieren. Dieser befindet sich nach Sutherland im Verlauf des Sinus rectus, der Vereinigung der Falx cerebri, der Falx cerebelli und des Tentorium cere-

belli. Dieses sogenannte „Sutherland-Fulcrum“ stellt einen beweglichen Ruhepunkt für die reziproke Spannungsmembran im Schädel und Rückenmarkskanal dar (Magoun 1976, S. 339). Er ist schwebend aufgehängt, um sich automatisch bewegen zu können, damit bei Zug oder Druck eine gleichmäßige Spannungsverteilung in den Duralmembranen ermöglicht wird.

Vor allem pränatal und in der frühen Kindheit, wenn die Gelenkflächen der Schädelknochen sich noch nicht richtig ausgebildet haben, stellen die intrakranialen Membranen hingegen das Hauptelement dar, das die Integrität und Einheit des Schädels gewährleistet und das Gehirn schützt.

#### Dura mater und N. opticus

Die Dura mater umhüllt den N. opticus (Vagina externa nervi optici). Die Hüllschicht löst sich an der Apertura orbitalis des Canalis opticus ab und umhüllt den N. opticus bis zu seinem Eintritt in die Sklera (Lang 1981). Etwa 3–5 mm posterior der Sklera besteht in der Regel eine Erweiterung (Bulbus vaginae nervi optici) der Umhüllung des N. opticus (Lang 1981). Die durale Umhüllung ist 0,3–0,5 mm dick und besteht aus kollagenen und wenigen elastischen Fasern, die in der äußeren Schicht longitudinal, in der Zwischenschicht schräg und in der Innenschicht zirkulär verlaufen (Lang 1981). Die durale Umhüllung des N. opticus setzt sich in die Sklera des Augapfels fort. Der Sehnenring der vier geraden Augenmuskeln ist fest mit der

Verband der Osteopathen Deutschland e.V.

**Aufklären – Informieren – Qualität sichern**

**Osteopathie,  
interessiert?**

VOD e.V. • Untere Albrechtstr. 5 • 65185 Wiesbaden

Tel. 0611-9103661 • Fax 0611-9103662

• www.osteopathie.de

**VOD e.V.** - Landesvertretung der Osteopathen in Deutschland.



#### Wir bieten Ihnen:

- + qualifizierte Ausbildung an anerkannten Schulen
- + patentrechtlich geschützter Titel (D.O. M.R.O.)
- + Adressenvermittlung an Patienten
- + Fortbildungskurse
- + Praxishilfe
- + Rechtsberatung
- + Etablierung der Osteopathie mit gesichertem Qualitätsstandard
- + fachlicher Austausch auf internationaler Ebene
- + Mitgliedschaft in der Europäischen Föderation der Osteopathen (E.F.O.)

duralen Umhüllung des N. opticus und dem sich dort befindenden Periost verbunden (Grays Anatomy, 38. Auflage). Außerdem setzt der M. rectus superior und medialis zusätzlich an der Dura des N. opticus an (Sevel 1986).

Die inneren Scheiden des N. opticus (Vagina interna nervi optici) gehören der Arachnoidea und Pia mater an. Die Arachnoidea liegt der inneren Schicht der Vagina externa nervi optici direkt an und ist über zahlreiche Trabekel mit dieser verbunden. Die Trabekel durchziehen einen dem Subduralspalt ähnlichen Spaltraum.

An der äußeren Oberfläche der Arachnoidea befinden sich 200–300 µm breite und 150 µm hohe Zotten. Diese ragen ins Spatium subdurale hinein. Sie stehen an bestimmten Bereichen mit der Dura mater des N. opticus in Kontakt oder ragen in diese hinein und berühren gelegentlich venöse Blutgefäße der Vagina externa.

Die Pia mater des N. opticus liegt dem Nerven dicht an und entläßt in ihn zahlreiche Bindegewebsssepten. Zwischen Pia mater und Arachnoidea liegt ein Liquorraum, der mit der Cavitas subarachnoidalis cranii in Verbindung steht. Resorptionsvorgänge von Liquor cerebrospinalis in die Lymphflüssigkeit wurden am N. opticus nachgewiesen.

Bei intrakranialem Druckanstieg scheint sich der N. opticus (bzw. seine Hüllen) zu verdicken (Lang 1981).

Zudem konnten wir deutliche kollagene Zugfasern in der Dura mater der Fossa cranialis medialis lokalisieren, die in die Fissura orbitalis superior verlaufen. Nach Breul stellen diese Strukturen einen Hinweis dar auf eine durale Zugübertragung auf die orbitalen Strukturen.

### Dysfunktionen am Sehapparat

(ausführlich in Liem: Praxis der Kraniosakralen Osteopathie, Band II, Hippokrates 2000)

#### Ossäre Dysfunktion

Alle beteiligten Knochen der Orbita können bei Dysfunktionen zu Störungen des Sehvermögens führen. Z.B. können Dysfunktionen des Os occipitale, Os temporale zu Kompression des Fora-

men jugulare führen, mit der Folge von venösem Rückstau von der V. jugularis interna über den Sinus cavernosus in die V. ophthalmica.

Oder eine Verengung der Fissura orbitalis superior und inferior bei SSB Dysfunktionen kann die Funktion der Hirnnerven III, IV, V/1, VI und die venöse Drainage beeinträchtigen.

Der kleine Processus orbitalis des Os palatinum wirkt als Spannungsregulator für den N. maxillaris. Er ist nach Sutherland bei der Behandlung von Augenstörungen sehr wichtig (Sutherland 1991). Auch Sinusitiden können sich auf die Orbita ausbreiten.

#### Muskuläre Dysfunktion

Das zentrale Nervensystem verbindet die propriozeptiven Informationen mit denen des Gleichgewichtsorgans und integriert diese mit den Informationen des Sehorgans. Der Körper ist bestrebt das bestmögliche Gleichgewicht der horizontalen Achsen in Relation zur vertikalen Medianlinie zu gewährleisten. Deshalb stehen die Augenmuskeln in enger Beziehung zur Körperhaltung sowie insbesondere zum Tonus der Nackenmuskeln und zum Gleichgewichtsorgan.

Ein Ungleichgewicht im Tonus der Augenmuskeln kann durch kompensiertes oder dekompensiertes posturales Ungleichgewicht, Dysfunktion des Os sphenoidale, der Maxilla (M. obliquus inferior), des Os frontale (M. obliquus superior), der Augenmuskelnerven sowie bei Apoplex entstehen.

Verschiebung der Augen führt zu einer kompensativ veränderten Kopfposition, die wiederum zu einer Veränderung der Achsen der Bogengänge führt. Dies führt zu einer Veränderung der posturalen Integrität des Körpers, wie z.B. zu einer Zunahme des Muskeltonus der Extensoren in der gegenüberliegenden unteren Extremität.

Ausstrahlende Schmerzen muskulärer Genese, z.B. des M. sternocleidomastoideus (Pars sternalis) mit der Folge von homolateralen Schmerzen oberhalb und über dem Auge, übermäßiger Tränenfluß, konjunktivale Rötung, Ptosis des Augenlids (Travell, Simonis 1983). Bei Verkürzung des Anulus tendineus wird der Augapfel nach hinten gezogen und in der Innenrotation fixiert.

**CARZODELAN®**  
FORTE



... mehr als 30 Jahre Erfahrung.



... als Adjuvans bei postoperativer Behandlung maligner Tumoren.



... bei akuten und chronischen Entzündungen sowie Infektionskrankheiten.

Die besondere parenterale Enzymtherapie.

#### CARZODELAN FORTE®

Die besondere parenterale Enzymtherapie.

Zusammensetzung: Injektionsflasche 5 ml: Pentosan 2,0 mg entspricht Protase 0,7 AP-U, Lipase 10 AP-U, Amylase 10 AP-U. Indikationen: Akute und chronische Entzündungen in Infektionserkrankungen, Lymphogranulomatosen, Leukämien, Prostatakreben sowie Nachbehandlungen operativer und bestrahlter Fälle von malignen Tumoren. Nebenwirkungen: sind auch bei langfristiger Behandlung nicht bekannt.

Hinweis: Lokale Reizungen können vereinzelt auftreten. Bei Injektion von CARZODELAN FORTE® können in seltenen Fällen allergische Reaktionen hervorgerufen werden. Gegenanzeigen: Hypotonie, Kaliumregulationsstörungen, Herzinfarkt, ausgeprägte Verbrennungen, akute Pancreatitis. Handelsformen: OP (3 Amp. + 3 Aque bidest.) DM 21,10; 10er Packung (10 Amp. + 10 Aque bidest.) DM 91,27; Klinikpackung (30 Amp. + 30 Aque bidest.) DM 402,39.



**S.M. GASCHLER®** GMBH

Pharma Laboratorium S.M. Gaschler GmbH  
Oeschländerweg 17a, 68131 Undau/B  
Telefon (06382) 5300, Fax (06382) 23648  
e-mail: gaschler@t-online.de



### Dysfunktion intrakranialer Duralmembrane

Schmerzausstrahlung der Dura der vorderen Schädelgrube und dem Tentorium cerebelli wird in das Auge weitergeleitet. Auch können sich durale Spannungen in die Orbita fortsetzen (über die Kontinuität der Dura mit dem Sehnerv und der Sklera) oder Zug oder Druck auf die Augenmuskelnerven und den Sehnerv ausüben.

Der N. trochlearis (IV) durchbohrt die Dura etwa an der Stelle, wo die inneren Schenkel des Tentorium cerebelli die äußeren Schenkel überkreuzen, und ist dort besonders empfänglich für abnorme durale Spannungen.

### Störungen der Nerven

Alle beteiligten Nerven können betroffen werden: N. opticus (II), N. oculomotorius (III), N. trochlearis (IV), N. abducens (VI), N. ophthalmicus (V/1), N. ethmoidalis anterior und posterior, Ganglion cervicale superior und die präganglionären Neurone (Rückenmarksegment C 8–Th 2) sowie das Ganglion pterygopalatinum.

Z.B. N. abducens (VI)

Entstehen bei: Dysfunktion an der Fissura orbitalis superior, Dysfunktion der Ala major und Ala minor (Os sphenoidale) und des Os temporale, intraossale Dysfunktion des Os occipitale, abnorme Spannung am Tentorium cerebelli und an weiteren duralen Strukturen, venöse Stauung am Sinus cavernosus z.B. bei okzipito-temporalen Dysfunktionen, Nasennebenhöhlenentzündung des Os sphenoidale, Liquordruckanstieg, Tumor an den Hirnnervkernen, Diabetes mellitus, arterielle Pathologien, Fraktur des Apex petrosus, Aneurysma der A. carotis im Sinus cavernosus, Spannungen am Lig. sphenopetrosum (VI ist faserig mit diesem Ligamentum verbunden und verläuft in einem osteofibrösen Kanal, der durch dieses Ligament und den Knochen des Schläfenbeins gebildet wird), durale Spannung am Dorsum sellae und Dysfunktion an den okzipitalen Kondylen, weitere arterielle Pathologien.

Folgen können horizontales Doppelsehen, konvergenter Strabismus, Deviation des Augapfels nach medial, Einschränkung der Blickrichtung nach lateral sein (der Kopf ist tendenziell nach

lateral gedreht, um die Fehlfunktion auszugleichen).

### Vaskuläre Störungen

Der venöse Abfluß kann z.B. durch abnorme durale Spannungen (Diaphragma sellae, Tentorium cerebelli) oder ossäre Dysfunktion der Schädelknochen, insbesondere am Foramen jugulare, sowie erhöhte Spannung am kraniozervikalen und thorakozervikalen Übergang beeinträchtigt werden.

Abflußbehinderungen auf Höhe des Kammerwinkels am Schlemm-Kanal können zu einem Anstieg des Augeninnendruckes und der Entstehung eines Glaukoms führen (Schuhmacher 1997). Auch die arterielle Versorgung kann beeinträchtigt werden.

### Psyche

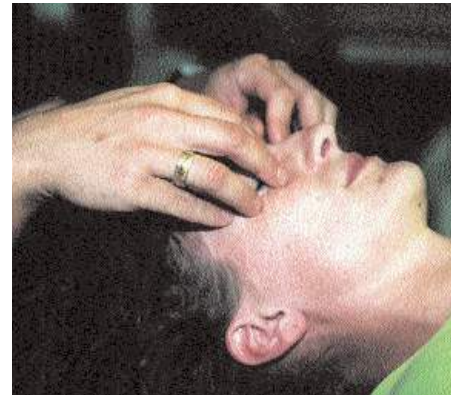Inhalte, die der Patient „nicht sehen möchte“, oder Angst bestimmte Dinge „scharf zu sehen“...

### Entstehung orbitaler Dysfunktionen

Dysfunktionen orbitaler Strukturen können primär traumatisch oder sekundär entstehen:

– Primär traumatisch, z.B. durch pränatale Dysfunktion zwischen Prä- und Postsphenoid, durch Stürze, Schläge oder kieferchirurgische Eingriffe mit Dysfunktion der orbitalen Knochen und des Os temporale oder Schleudertrauma mit Triggerpunkten im M. sternocleidomastoideus (Pars sternalis), M. temporalis und M. splenius cervicis (Travell, Simons 1983). Augenflimmern kann ein Hinweis sein auf Störungen des Mittelhirns und der Hirnnervenkerne von N. III, IV und VI. Nystagmus deutet auf Beteiligung des Vestibularorgans hin, auf zentrale Störungen des Hirnstamms, auf Großhirnprozesse, Beteiligung optischer und vestibulärer Bahnen (Gleichgewichtskerne, Vierhügelplatte, Kleinhirnkerne)

– Sekundär, z.B. durch Störungen der Synchronosis/Synostosis sphenobasilaris (siehe auch Liem: „Scoliosis capitis“ in Stillpoint 1999), durch primäre Dysfunktionen des Körpers mit abnormen faszialer Spannung, die sich in die Orbita fortsetzen, sowie emotionale Traumata.



Allgemeine Behandlung der Orbita

### Methodik der Behandlung

Bei der Behandlung sollte stets auch eine Gesamtuntersuchung vorgenommen werden. Einige häufige Behandlungsschritte werden im Folgenden kurz aufgeführt.

1. Globale Untersuchung/Behandlung mit besonderem Augenmerk auf die Körperstatik, z.B. General Osteopathic Treatment
2. Spezielle Untersuchung/Behandlung des Schädels und der Halswirbelsäule, v.a. der oberen Halswirbel sowie 7. Hals- bis 2. Brustwirbel (Ganglion cervicale superior und dessen präganglionären Neurone) (Misischia 1981, Feely 1982)
3. Verbesserung des venösen Abflusses: Spannungslösung des thorakozervikalen Diaphragmas (incl. obere Rippengelenke, Sternoklavikulargelenke), der Art. atlantooccipitalis, Sinus-venosus-Technik (Masduraud 1994), Kompression des 4. Ventrikels (CV-4), Drainage des Plexus venosus pterygoideus
4. Allgemeine Behandlung der Orbita
5. Durale Behandlung
6. Spezifische Behandlung der einzelnen Orbitaknochen
7. Behandlung des Augapfels und Augentechniken nach Ruddy (Ruddy 1962)
8. Neurovegetative Integration des Auges: CV-4, Inhibition des Ganglion cervicale superius
9. Nicht selten kann bei Kindern durch Augenübungen die Sehfähigkeit verbessert werden (Scholl 1981, Goodrich 1989).

## Techniken für den Sehapparat

Bei allen folgenden Techniken müssen Kontaktlinsen vorher herausgenommen werden. Der Patient befindet sich mit geschlossenen Augen in Rückenlage. Der Therapeut sitzt am Kopfende des Patienten.

### Allgemeine Behandlung der Orbita

Diese Technik kann bei Bewegungseinschränkungen der Orbita und zur Verbesserung der Zirkulation in der Orbita angewandt werden.

#### Handposition des Therapeuten:

- Die Finger beider Hände liegen beidseitig auf der homolateralen Orbita.
- Die Daumen liegen auf dem Os frontale.
- Die Zeigefinger liegen auf den Ossa lacrimaleae und den Maxillae (Processi frontalia).
- Die Mittelfinger befinden sich auf den Maxillae.
- Die Ringfinger und die kleinen Finger liegen auf den Ossa zygomatici.

**Ausführung:** z. B. bei einer Orbita in AR

#### 1. Indirekte Technik:

- Zu Beginn der Inspirationsphase wird ein Impuls in die Außenrotation ausgeübt.
- Die Orbita wird in der Außenrotation gehalten, bis keine weitere Entspannung mehr wahrnehmbar ist oder bis ein Stillpunkt an der Orbita wahrnehmbar ist und die Orbita sich anschließend wieder in die Innenrotation bewegen möchte.

#### 2. Direkte Technik:

Zu Beginn der Expirationsphase wird ein Impuls in die Innenrotation ausgeübt.

3. „Point of balance“: Während der Inspirationsphase folgen die Finger der betroffenen Orbita in die Außenrotation, bis sich die Spannung zwischen IR und AR im bestmöglichen Gleichgewicht befindet.

### Behandlung des Augapfels

Diese Technik wird bei abnormen Spannungen der Augenmuskeln, zur Verbes-

serung der Zirkulation im Auge sowie beim Glaukom angewendet.

#### Handposition des Therapeuten:

- Daumen, Zeige-, Mittel- und Ringfinger umfassen die Augäpfel.

#### Ausführung: ein- oder beidseitig

1. „Point of balance“: Die Finger folgen dem Augapfel in die Position, in der sich die muskuläre Spannung der Augenmuskeln im bestmöglichen Gleichgewicht befindet.

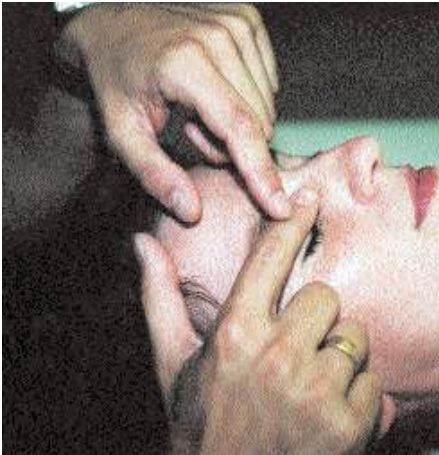
2. Unwinding: Die Finger folgen den Spannungen der Augenmuskeln.

### Glaukom-Technik nach Ruddy

Diese Technik kann bei der leichten Form des Glaukoms und zur Verbesserung der Drainage des Kammerwassers im Auge angewendet werden. Eine deutliche Verbesserung des Augeninnendruckes 6 Minuten bis eine Stunde nach einer Behandlung konnte durch Forschungsergebnisse belegt werden.

#### Handposition des Therapeuten:

- Ein Finger wird von außen nach innen auf das geschlossene Auge gelegt.



Glaukom-Technik nach Ruddy

#### Ausführung:

– Der Finger der anderen Hand übt eine sanfte Klopfmassage auf den aufgelegten Finger aus.

**Kontraindikation:** Akutes Glaukom mit Verlegung des Kammerwasserabflusses.

#### Technik für den Tränenapparat nach Ruddy

Diese Technik wird zur Verbesserung der Kammerwasserdrainage angewendet, z.B. bei Tränenabflußstörung (auch bei Neugeborenen in den ersten sechs Monaten).

#### Handposition des Therapeuten:

– Der kleine Finger einer Hand wird bei geschlossenen Augen auf den Tränen-sack gelegt.

#### Ausführung:

– Der kleine Finger übt einen sanften rhythmischen Druck auf den Tränen-sack aus, so daß dieser komprimiert und dekomprimiert wird.

#### Dehnung der Augenmuskeln nach Ruddy, modifiziert

Diese Technik kann zur Entspannung der jeweiligen Muskeln, bei Dysbalance der Augenmuskeln und latentem Strabismus (z.B. nach Sinusitis oder peridentalen Entzündungen aufgrund nachfolgender peripherer Neuritis) sowie Lähmungserscheinungen angewendet werden. Zerebrale Insulte müssen ausgeschlossen werden. Die Behandlungszeit dauert etwa sechs bis acht Wochen.

#### M. rectus lateralis

#### Handposition des Therapeuten:

– Ein Zeigefinger wird bei geschlossenen Augen lateral und hinter den Äquator des Auges auf das Augenlid gelegt.

#### Ausführung:

– Der Patient wird aufgefordert für etwa 10 Sekunden mit dem betroffenen Auge nach medial zu blicken. Dadurch wird der M. rectus lateralis entspannt.

– Anschließend mobilisiert der Therapeut den Augapfel in alle Richtungen.

– Für die übrigen geraden Augenmuskeln wird entsprechend vorgegangen.

#### Muskel-Energie-Technik von Augenmuskeln (Dehnung und Tonuszunahme)

Diese Technik kann bei atonischen oder paretischen Augenmuskeln und latentem Strabismus angewendet werden.

#### M. rectus lateralis

#### Handposition des Therapeuten:

– Ein Zeigefinger wird bei geschlossenen Augen lateral und hinter den Äquator des Auges auf das Augenlid gelegt.

#### Ausführung:

– Der Patient wird aufgefordert für etwa 10 Sekunden mit dem betroffenen Auge nach lateral zu blicken, während der Zeigefinger dieser Bewegung Widerstand leistet.

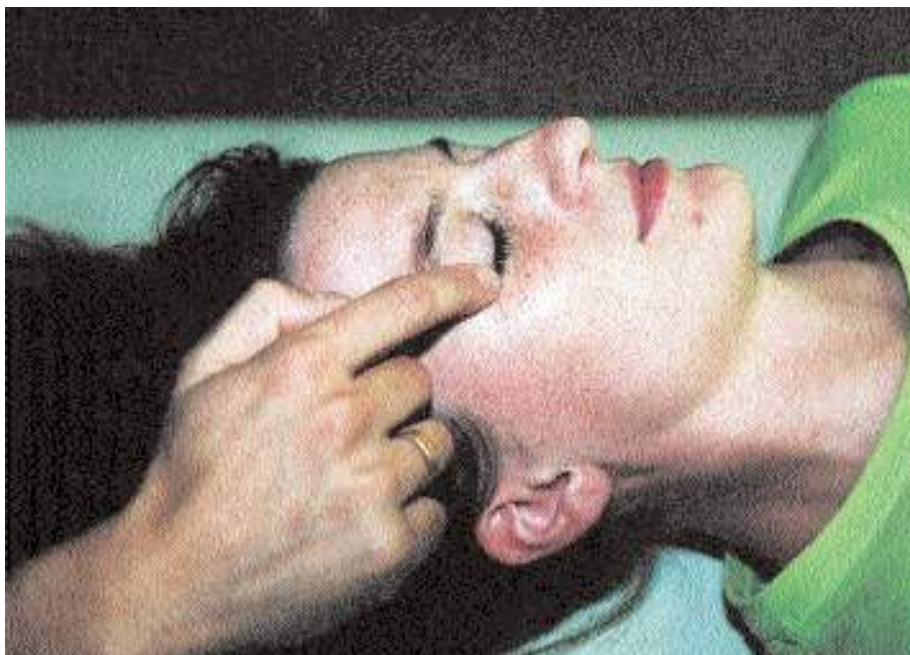– In der Entspannungsphase wird der Augapfel bis zur nächsten Bewegungsgrenze nach medial bewegt.

– Anschließend wird der Patient erneut aufgefordert für etwa 10 Sekunden nach lateral zu blicken, während der Zeigefinger dieser Bewegung sanft Widerstand leistet.

– Diesen Vorgang 3mal wiederholen für etwa 3 Zyklen.

– Behandlungszeit bei latentem Strabismus: 3mal pro Woche für 10 Minuten, bei Besserung zweimal und schließlich einmal pro Woche bis zur Heilung.

– Für die übrigen Augenmuskeln wird entsprechend vorgegangen.



Muskel-Energie-Technik des M. rectus lateralis

*Anschrift des Verfassers:*

*Torsten Liem D.O.*

*Osteopathie Schule Deutschland*

*Eimsbütteler Chaussee 37*

*20259 Hamburg*