

Lokalisation, Entstehung und Klinik von Dysfunktionen an der Nasen(haupt)höhle und den Nasennebenhöhlen

Ossäre Dysfunktion

Nicht nur Dysfunktionen der Nasenhöhle/Nasennebenhöhlen bildenden Knochen können zu Störungen der Nasenhöhle/Nasennebenhöhlen führen, sondern fast jeder Schädelknochen ist in der Lage, diese zu erzeugen.

a) Os frontale, Sinus frontalis:

Dieser kann die Lamina cribrosa und die Foramina ethmoidalia in der Incisura ethmoidalis komprimieren. Dies kann entweder den Riechnerv oder die A. oder V. ethmoidalis anterior beeinträchtigen.

Klinik: Funktionsstörung des Stirnlappens und der Orbita, Riechstörungen etc.

b) Os sphenoidale, Sinus sphenoidalis:

► Oberhalb der Keilbeinhöhle befindet sich die mittlere Schädelgrube und der Sinus cavernosus. Entzündungen der Nasennebenhöhlen können sich so unter Umständen im gesamten Gehirn ausbreiten.

Klinik: Funktionsstörung der Hypophyse, des Sinus cavernosus, der A. carotis interna, N. II, III, IV, V/1, V/2, VI.

► Der Boden der Keilbeinhöhle bildet das Dach des Nasopharynx.

c) Maxilla, Sinus maxillaris:

Entstehung: ► Da ihre Öffnung sich deutlich oberhalb des Kieferhöhlenbodens befindet, kann es bei Schädigung der Flimmerepithelbewegungen (Bakterientoxine etc.) zu Ansammlungen von Eiter und Sekret kommen. Kieferhöhlenentzündungen sind aufgrund der Lage der Öffnung meist recht langwierig.

Klinik: Sinusitis

► Die Vorderwand der Fossa pterygopalatina befindet sich in unmittelbarer Nähe zum Sinus maxillaris.

Klinik: Funktionsstörung des Ganglion pterygopalatinum.

► Andere nahe gelegene Strukturen: vordere Schädelgrube, Orbita.
► Eine Bewegungseinschränkung des Processus frontalis ist in der Lage die Expansions- und Retraktionsbewegung der Nasenhöhle einzuschränken.

d) Os ethmoidale, Sinus ethmoidales:

► Eine papierdünne Knochenschicht (Lamina papyracea) trennt die Siebbeinzellen von der Orbita, sodass sich Eiterungen in die Orbita ausbreiten können. Sie können sich aber auch in die vordere Schädelgrube oder in die Stirnhöhle ausbreiten.

► Dysfunktion der Lamina cribrosa mit der Folge von Funktionsstörung der Riechnerven.

► Die Lamina perpendicularis kann während ihres weiteren Wachstums in der Kindheit Kräften ausgesetzt sein, die zu einer Verschiebung der Nasenscheidewand führen. Dies ist zum Beispiel der Fall, wenn zwischen Nasendach und dem harten Gaumen nicht genug Platz vorhanden ist.

e) Augenhöhle: Entzündungen der Nasennebenhöhlen können sich relativ schnell auf die Orbita ausbreiten.

f) Zähne: Entzündliche, eitrig-prozesse können sich wechselseitig in den Zähnen und den Kieferhöhlen auswirken.

Lage der Zahnwurzeln:

- Schneidezahnwurzeln: am Nasenhöhlenboden.
- Eckzahnwurzel: im Knochen zwischen Nasen- und Kieferhöhle.
- 2. Backenzahnwurzel: vordere Kieferhöhle.
- Wurzel des 1. und 2. Molaren: unter dem Kieferhöhlenboden (selten ragen sie sogar direkt in den Sinus hinein).
- 1. Backenzahn und 3. Molar haben in der Regel keinen Kontakt zur Kieferhöhle.

g) Nasenhöhle: die vordere Schädelgrube ist vom Recessus sphenothmoidalis der Nasenhöhle nur durch die Lamina cribrosa des Siebbeins getrennt.

Klinik: Funktionsstörung des Stirnlappens.

h) Nasenscheidewand: eine Verkrümmung ist nach *Magoun* zumeist die Folge von Ernährungsfehlern der sogenannten Zivilisationsvölker und dadurch resultierenden Entwicklungsstörungen der Lamina perpendicularis des Siebbeins, des Vomers und des Nasenscheidewandknorpels.¹ Auch spätere Dysfunktionen des Os ethmoidale, des Vomers oder der Maxilla sind möglich.

Folgen und Klinik: Beeinträchtigung der nasalen Durchblutung oder Innervation, Störung der Nasenatmung, mit der Folge von Mundatmung, die zu Schlafstörungen, Konzentrations- und Lernstörungen und Umbildung des Gaumens führt.

i) Os temporale: Störung des N. intermedius (VII) und an der Impressio trigeminalis, Störung des N. ophthalmicus (V/1) und N. maxillaris (V/2).

Klinik: Innervationsstörung der Schleimhaut und Haut der Nase sowie der Drüsenfunktion (Parasympathikus).

j) Halswirbelsäule und C8 bis Th2: Funktionsstörung des Sympathikus.

k) Sternoklavikulargelenk und obere Rippendysfunktionen können zu venolymphatischem Rückstau führen.

Muskuläre Dysfunktion

a) Abnorme Spannungsverhältnisse des myofaszialen Kausystemes (M. masseter etc.) sowie des Halses (M. digastricus, M. sternocleidomastoideus, M. omohyoideus etc.) können einen venolymphatischen Rückstau verursachen.

b) Muskuläre Spasmen können minimal auch direkt die Position und Beweglichkeit der Nasennebenhöhlenknochen beeinträchtigen. Diese Spasmen können sekundär bei Spannungen der Nackenmuskulatur oder seltener, direkt als Reaktion auf Traumata auftreten.

So kann ein Hypertonus der Nackenmuskulatur das Okziput in PRM-Flexion bewegen. Über die Falx cerebri kann sich diese Fehlspannung nach vorn auf das Stirn- und Siebbein übertragen und zu einer minimalen Positionsänderung dieser Knochen führen.

Ein Spasmus des M. masseter kann die Maxilla nach hinten bewegen, während ein einseitiger Spasmus der Pars anterior des M. temporalis das Stirnbein zur Seite bewegen kann.

c) M. orbicularis oculi²:

Entstehen: Schielen, häufiges Stirnrunzeln, sekundär bei Dysfunktion des M. sternocleidomastoideus.

Klinik: Schmerz an der Nase und Nasenspitze.

474 13 Nasenhöhle und Nasennebenhöhlen

- d) M. masseter:
Entstehen: Siehe S. 323.
Klinik: Schmerzen wie bei einer Sinusitis der Kieferhöhle.³
- e) M. pterygoideus lateralis und M. sternocleidomastoideus (Pars sternalis):
Klinik: Schmerz an der Kieferhöhle.

Störungen der Nerven

- a) Nn. olfactorii (I):
Entstehen: Dysfunktion des Os ethmoidale: Die Lamina cribrosa besitzt etwa 20 Öffnungen für die Riechnerven. Auf der Lamina liegt der Bulbus olfactorius. Über die Umhüllung der Riechnerven steht der intrakraniale Liquorraum in Verbindung mit den Lymphgefäßen der Nase.
Klinik: Riechstörungen.
- b) N. ophthalmicus (V/1) und N. maxillaris (V/2) und deren Äste:
Entstehen: Dysfunktion des Os temporale (Impressio trigeminalis), des Os sphenoidale (Fissura orbitalis superior, Foramen rotundum), Sinus cavernosus, Foramen pterygopalatinum (V/2), Facies orbitalis der Maxilla (V/2).
Klinik: V/1: Innervationsstörungen der vorderen und oberen Nasenhöhlenschleimhaut und der Nasenwurzel.
V/2: Innervationsstörungen der Schleimhaut des mittleren, hinteren und unteren Nasenbereiches und der Nasenflügelhaut.
- c) Sympathikus:
Entstehen: Dysfunktion des Os temporale: Foramen lacerum und Canalis caroticus (Plexus caroticus internus), vom 1. bis 4 Halswirbel (Ganglion cervicale superius), vom 7. Hals- bis 2. Brustwirbel (präganglionäre Neurone im Rückenmarksegment C8 – Th2).
Dysfunktion des Os sphenoidale: Canalis pterygoideus.
- d) Parasympathikus, über den N. intermedius (VII), N. petrosus major, N. canalis pterygoidei:
Entstehen: Dysfunktion des Os temporale: Canalis facialis, Sulcus nervi petrosi majoris.
Dysfunktion des Os sphenoidale: Canalis pterygoideus.
Die parasympathischen Fasern regulieren die Drüsen der Schleimhaut und damit die Sekretbildung in der Nase. Parasympathische und sympathische Fasern innervieren gemeinsam die Gefäße der Schleimhaut. Indem sie die arteriovenösen Anastomosen und die schwellkörperähnlichen Venengeflechte versorgen, können sie deren Füllungszustand regulieren. Dadurch können auch innere nervale Reize bei der Entstehung der Rhinitis oder Sinusitis mitwirken (Anschwellung der Nasenschleimhaut). Sympathische Stimulation führt zur Konstriktion der venösen Schwellkörper in der Nase und erweiterten Nasenräumen. Parasympathische Stimulation bewirkt eine nasale Vasodilatation und verengte Nasenräume.
- e) Ganglion pterygopalatinum: Klinik s. oben, s. auch S. 435 f.

Vaskuläre Störungen

- a) Vv. maxillares:
Entstehen: Stauung der V. jugularis interna.
- b) V. ophthalmica superior:
Entstehen: Stauung des Sinus cavernosus oder der V. jugularis interna.
- c) Sinus sagittalis superior: Infektionsübertragung bei Kindern durch das Foramen caecum.
- d) Über die V. angularis hat die V. facialis Kontakt zur V. ophthalmica superior, sodass eitrige Entzündungen der äußeren Nase in den Sinus cavernosus dringen können.
- e) A. ethmoidalis anterior:
Entstehen: Dysfunktion des Os ethmoidale und des Os frontale, bzw. der Sutura frontoethmoidalis.
- f) A. sphenopalatina:
Entstehen: Dysfunktion des Os sphenoidale, des Os palatinum und der Maxilla, z. B. nach einem Sturz auf das Gesicht.
- g) Lymphatischer Rückstau.

Entstehung der Dysfunktionen an den Nasenhöhlen und Nasennebenhöhlen

- ▶ Intraossale Traumata: prä-, peri- und postnatal.
- ▶ Stürze und Schläge können zu Bewegungseinschränkungen der Knochen der Nasenhöhlen führen.
- ▶ Dysfunktion des Os sphenoidale bei SSB-Dysfunktionen (eher Extensions/IR-Dysfunktionen) können zu Bewegungseinschränkungen der Nasenhöhlenknochen oder Nasenseptumabweichungen führen. Auch embryonale Entwicklungsstörungen der Schädelbasis führen zu Entwicklungsstörungen der Nasenhöhlen.
- ▶ Zahnentzündungen, Bakterien, Bakterientoxine.
- ▶ Übermäßiger Stress (psychisch und physisch).
- ▶ Fehlernährung.
- ▶ Neurovegetative Fehlregulation (sympathische und parasympathische Innervation).
- ▶ Allergische Disposition.
- ▶ Vergrößerte Tonsillen oder Polypen.

476 13 Nasenhöhle und Nasennebenhöhlen

Mundatmung

Ursachen: Mechanische Hindernisse (Polypen), Septumdeviation, Sinusitis, rezidivierende Rhinitis⁴, Wirbelsäulen-Dysfunktion/Fehlbildung, insbesondere der HWS, Flaschennahrung der Säuglinge (es fehlt der nötige formative Reiz und Bewegungsreiz zur Ausbildung der Mundraumfunktion, inkl. der Zungenfunktion, z. B. kommt es nicht zu einer kräftigen Tonussteigerung des M. orbicularis oris für den nötigen Mundschluss bei Nasenatmung)⁵, enganliegende Kleidung⁶, Fehlernährung^{7,8}, Daumennuckeln⁹.

Folgen: Umbildung des Gaumens, veränderte Lippenposition, evtl. eine veränderte Zungenposition, Kieferanomalien (z. B. ein heruntergezogener Unterkiefer), Wirbelsäulenveränderungen (Extensionshaltung, Skoliose etc.) und unter Umständen ein verändertes Wachstum des unteren und mittleren Gesichtsdrittels, Lymph- und Venenstau mit Hyperplasie der Atemwegs-Schleimhäute, trockene Lippen, Mundhöhle, Rachen- und Bronchialschleimhaut, Infektionen des Rachens und der Atemwege, Veränderung der Tonsillen, Polypen, neurohormonelle Fehlregulation (z. B. über einen neurovaskulären Reflexbogen von der Nasenschleimhaut zum Hypophysenvorderlappen), Schlafstörungen, Konzentrations- und Lernstörungen.^{4, 5}

Diagnostik

Anamnese

- Nasensekretion: seit wann, welche Farbe (klar, gelblich), welche Konsistenz (wässrig, schleimig, borkig).
- Nasenatmung: eingeschränkt, ein- oder beidseitig (einseitig: evtl. Nasenscheidewandverkrümmung, Fremdkörper, Tumor).
- Atmet der Patient vermehrt durch den Mund.
- Liegen Zahnschmerzen oder Erkrankungen der Zähne vor.
- Gibt es Geruchsverminderung oder Verlust.
- Sind weitere Symptome vorhanden (Fieber, Halsschmerzen, Nervenstörungen, Allgemeinzustand, etc.).
- Wurden Medikamente eingenommen (Nasentropfen, orale Empfängnisverhütungsmittel, Reserpin, Alkohol etc.), in welchem Zeitraum.
- Treten die Symptome jahreszeitenabhängig oder in Abhängigkeit zu bestimmten Stoffen auf (allergische Rhinitis).
- Lokaler Kopfschmerz, Druckgefühl, dumpfes Gefühl, Kälteempfindlichkeit des Gesichts/des Kopfes, Gesichtsschmerz, evtl. Fieber (Sinusitis).
- Blut aus der Nase (Trauma, Nasenbohren, Entzündung, trockene Schleimhäute, Tumor, Fremdkörper, Blutungskrankheiten, Leukämie etc.).
- Von was hat der Patient „die Nase voll“.

Tabelle 13.1

Differenzialdiagnose der Sinusitis

	(Druck-/Klopf-)Schmerz	Sekretabfluss
Sinusitis maxillaris	Maxilla (evtl. zu Beginn am Os parietale)	in den Rachen
Sinusitis frontalis	Os frontale (oberhalb der Augen)	in die Nase
Sinusitis ethmoidalis	hinter der Nase, medial der Orbita; erhöhter Augendruck, evtl. Tränenfluss, Konjunktivitis	in den Rachen
Sinusitis sphenoidalis	hinter dem Os frontale, im gesamten Schädel/Schädelmitte im Bereich der Kalotte	in den Rachen

Inspektion

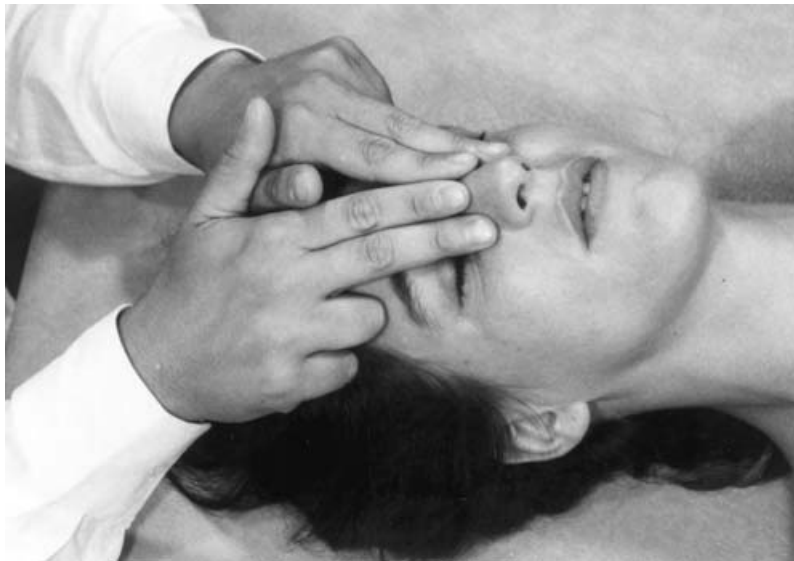- Weite oder enge Nasenöffnungen können die Folge eines Traumas oder einer Störung des Oberkiefers sein.
- Akute Rhinitis: gerötete Nasenöffnung, Sekretbildung, geschwollene Nasenschleimhaut, eingeschränkte Nasenatmung.
- Allergische Rhinitis: geschwollene blau-rötliche Nasenschleimhaut, juckende Nase, Augen etc., klare wässrige Sekretion.
Hyperreflektorische/vasomotorische Rhinitis: Symptome wie allergische Rhinitis, aber ohne Allergennachweis, Auslösung der Rhinitis durch psychisch emotionellen Stress.
- Furunkel: schmerzhafte und meist geschwollene und gerötete Stelle am Nasenvorhof; Vorsicht, nicht ausdrücken.
- Septumabweichung nach links oder rechts.
- Begleiterscheinungen bei chronischer nasaler Obstruktion:
Uni- oder bilateraler Kreuzbiss.
Enger Oberkieferbogen.
Vergrößerte Tonsillen oder Polypen.
Veränderte Zungen- und Lippenposition.
Extension der Halswirbelsäule.
Störung des TMG und der Maxilla.
Leicht heruntergezogener Unterkiefer.
Verändertes Wachstum des unteren und mittleren Gesichtsdrittels.
Evtl. Hyoid nach superior und anterior verschoben.

Bewegungstestung der Nasenhöhle und Nasennebenhöhlen

Palpation des PRM-Rhythmus (☞ 13.16)

Therapeut:
Handposition:

- Er befindet sich am Kopfe des Patienten.
- ▶ Die Zeigefinger beider Hände liegen beidseitig auf der Nase, die Mittelfinger auf den Processus frontales der Maxillae.



☞ 13.16

Palpation des PRM-Rhythmus der Nasenhöhlen

478 13 Nasenhöhle und Nasennebenhöhlen

a) Biomechanisch:

Inspirationsphase, Norm (☐ 13.17):

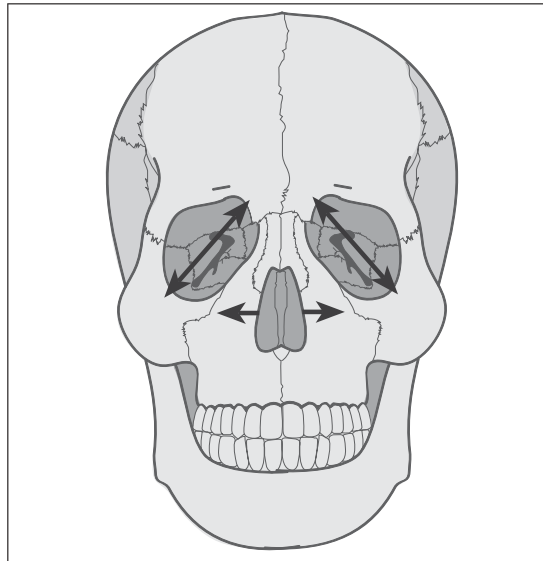
Vergrößerung des horizontalen und Verminderung des vertikalen Durchmessers der Nasenhöhle.

Der hintere Teil des unteren Vomerrandes senkt sich, sein vorderer Teil hebt sich.

Expirationsphase, Norm:

Verminderung des horizontalen und Vergrößerung des vertikalen Durchmessers der Nasenhöhle.


Der hintere Teil des unteren Vomerrandes hebt sich, sein vorderer Teil senkt sich.



☐ 13.17

PRM-Inspirationsphase/biomechanisch

- b) Biodynamisch: embryologischer Ansatz
Inspirationsphase, Norm (☑ 13.18:)
Weitung der Nasenhöhle nach lateral, anterior und inferior.
Senkung der Nasenhöhle.
Die Nasenscheidewand bewegt sich nach unten und vorn.



☑ 13.18

PRM-Inspirationsphase/biodynamisch

- ▶ Der Therapeut vergleicht die Amplitude, die Kraft, die Leichtigkeit und die Symmetrie der Nasenhöhlen-Bewegungen.
- ▶ Es können während der Außen- und Innenrotation unter Umständen auch andere Arten von Bewegungen der Nasenhöhle auftreten. Diese geben einen Hinweis auf weitere Dysfunktionen der jeweiligen Knochen der Nasenhöhle.
- ▶ Es können unilaterale oder bilaterale Dysfunktionen der Nasenhöhle auftreten.

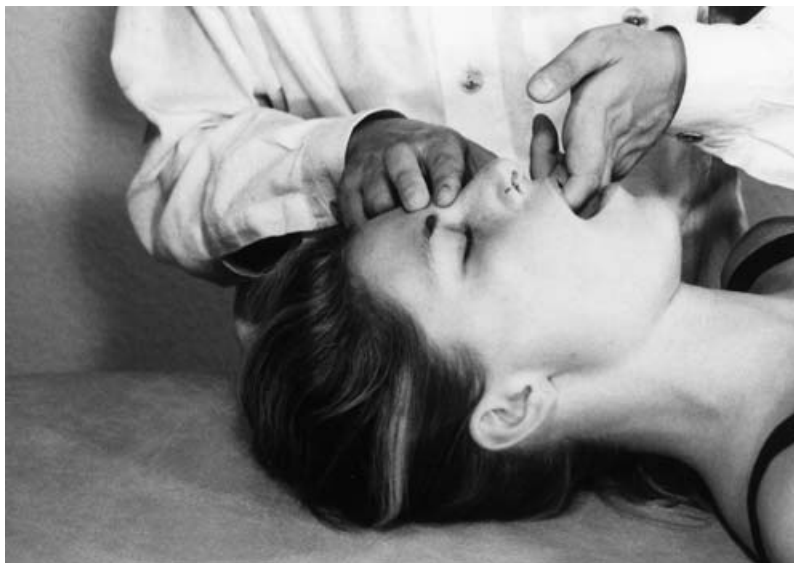Zusätzlich palpiert der Therapeut das gesamte Gesicht, indem er die Daumen neben die Sutura metopica und beidseitig auf das Os nasale legt, sowie die Zeigefinger beidseitig auf die Maxilla und die Ringfinger auf das Os zygomaticum (s. S. 551).

Mobilitätstest

Der Unterschied zur Palpation des PRM-Rhythmus besteht nur darin, dass jetzt die Außen- und Innenrotationsbewegung der Nasenhöhle im Einklang mit dem PRM-Rhythmus aktiv vom Therapeuten induziert wird.

480 13 Nasenhöhle und Nasennebenhöhlen

- Testung der Nasenscheidewand (📺 13.19)
- Patient:* In Rückenlage.
- Therapeut:* Er befindet sich seitlich am Kopfende des Patienten.
- Handposition:* ▶ Kraniale Hand: der Zeigefinger befindet sich unterhalb von Nasion auf der Sutura internasalis. Der Mittelfinger liegt auf Glabella.
- Kaudale Hand:* Der Zeigefinger befindet sich direkt hinter den Schneidezähnen auf der Sutura palatina mediana. Der Mittelfinger liegt weiter posterior auf der Sutura palatina mediana.
- Ausführung:* a) Während der primären Inspirationsphase:
- ▶ Zu Beginn der primären Inspirationsphase gibt der Zeigefinger auf der Sutura palatina mediana einen leichten Impuls nach kranial.
 - ▶ Der Zeigefinger auf der Sutura internasalis erspürt als Reaktion auf diesen Druck eine minimale Bewegung nach anterior (Flexionsbewegung des Siebbeins).
- Zur Wiederholung: der untere Teil der Siebbeinvorderfläche bewegt sich in der primären Inspirationsphase nach anterior.
- b) Während der primären Expirationsphase:
- ▶ Zu Beginn der primären Expirationsphase gibt der Mittelfinger auf der Sutura palatina mediana einen leichten Impuls nach kranial.
 - ▶ Der Mittelfinger auf der Glabella erspürt als Reaktion auf diesen Druck eine minimale Bewegung nach anterior (Extensionsbewegung des Siebbeins).
 - ▶ Zur Kontrolle kann ein Druck an Nasion (Extension) und an Glabella (Flexion) ausgeübt werden und die Reaktion des Druckes am Vomer über die Finger an der Sutura palatina mediana palpirt werden.
- Der Therapeut vergleicht die Amplitude der Bewegungen, die Leichtigkeit der Bewegungen und die Kraft, die nötig ist, um eine Bewegung auszulösen.
- Hinweis:* Selbstverständlich kann diese Ausführung auch als Therapie für Bewegungseinschränkungen angewandt werden.



📺 13.19

Testung der Nasenscheidewand

Spezifische Palpation der SSB und jedes einzelnen Knochens der Nasenhöhle/Nasennebenhöhle sowie ihrer suturalen Verbindungen (siehe unter dem jeweiligen Kapitel):

- Os nasale: S. frontonasalis, S. internasalis, S. ethmoidonasalis, S. nasomaxillaris, S. nasoseptalis.
- Vomer: S. sphenovomeris, S. vomeroethmoidalis, S. vomeromaxillaris, S. vomeropalatina, S. vomeroseptalis.
- Os frontale: S. sphenofrontalis, S. frontoethmoidalis, S. coronalis, S. frontomaxillaris, S. frontozygomata, S. frontonasalis, S. frontolacrimalis.
- Os ethmoidale: S. sphenoeethmoidalis, S. vomeroethmoidalis, S. frontoethmoidalis, S. ethmoidonasalis, S. ethmoidomaxillaris, S. palatoethmoidalis, S. lacrimoethmoidalis.
- Maxilla: S. frontomaxillaris, S. ethmoidomaxillaris, S. zygomaticomaxillaris, S. lacrimomaxillaris, S. palatina transversa, S. palatomaxillaris, S. nasomaxillaris, S. vomeromaxillaris, S. conchomaxillaris, S. palatina mediana.

Chapman-Reflexpunkte bei Sinusitis:

Anterior: Auf dem 2. Rippenknorpel und erster Interkostalraum, 8 cm lateral vom Sternum.

Posterior: Mitte zwischen Processus spinosus und Processus transversus des Axis.

Behandlung der Nasenhöhle

Methodik der Behandlung

1. Globale Untersuchung und gegebenenfalls Behandlung.
2. Behandlung der vorderen und hinteren Halsfaszien und evtl. der übrigen Diaphragmen (siehe Band I).
3. Untersuchung und Behandlung des Schädels, insbesondere der SSB und des Vomers, insbesondere die Vomer-Pumpstechnik.
4. Spezielle Untersuchung und Behandlung der Halswirbelsäule, insbesondere der oberen Halswirbel (Ganglion cervicale superius) sowie C7 bis Th2 (präganglionäre Neurone im Rückenmarkssegment C8 bis Th2) und des Kreuzbeins*.
5. Behandlung des nervalen Systems:
 - a) Inhibition des Ganglion cervicale superius.¹¹
 - b) Technik für das Ganglion pterygopalatinum (siehe S. 435 f. Flügelgaumengrube, S. 438 sowie S. 208 Maxilla: Dekompression des Oberkieferkomplexes an der Sutura pterygopalatina).¹²
 - c) Technik für das Ganglion trigeminale (siehe S. 135 f.).
6. Verbesserung des venolymphatischen Abflusses:
 - a) Allgemein: thorakozervikales Diaphragma (inkl. obere Rippengelenke, Sternoklavikulargelenk), OA-Release, Sinus-venosus-Technik, Kompression des 4. Ventrikels (CV-4), Lösen von Zwerchfellspannungen (= primäre lymphatische Pumpe).
 - b) Lokal: Drainage des Plexus venosus pterygoideus, fasziale venolymphatische Techniken.
7. Stimulation des arteriellen Systems: Behandlung der A. carotis communis und der A. carotis externa.

* Nach McIntire zeigen 31 % der Patienten, die unter Nasennebenhöhlenproblemen leiden, auch Beschwerden im oberen Halswirbelsäulenbereich.¹⁰

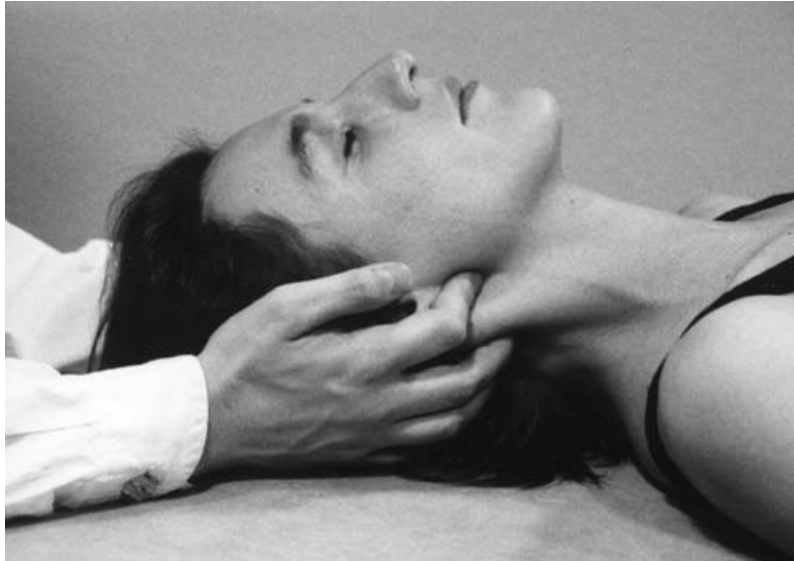8. Spezifische Untersuchung und Behandlung (inkl. V-Spread) der einzelnen Knochen und Suturen der Nasenhöhlen und Nasennebenhöhlen, insbesondere des Os nasale, der Maxilla, des Os frontale, des Os ethmoidale, des Os sphenoidale, des Os zygomaticum.¹³
Besonders häufig indizierte suturale Manipulationen: Weitung der Incisura ethmoidalis des Os frontale (s. unter Os ethmoidale), Sutura ethmoidomaxillaris (s. unter Maxilla-Hebe- und Spreiztechnik), Sutura frontozygomatica, Sutura metopica.
9. Endonasale Massage nach Röder.
10. Lokale Behandlung der Nasennebenhöhlen: Vomer-Pumpstechnik (s. unter Os sphenoidale), Os-ethmoidale-Pumpstechnik (s. unter Os ethmoidale), Drainage des Sinus frontalis, des Sinus maxillaris und Drainage der Cellulae ethmoidales einseitig, Selbsthilfetechnik für die Drainage der Cellulae ethmoidales, Drainage der Nasenflügel, endonasale Massage.
11. Behandlung des Mundbodens (siehe S. 426), des M. masseter (siehe S. 367 f.), des M. sternocleidomastoideus.
12. Harmonisierung und Stimulation der Abwehrorgane: Milz, Leber, Thymus, Appendix, allgemeine Lymphtechniken, Lymphpumpe von den Füßen etc.
13. Lösung zugrundeliegender emotioneller Ursachen.
14. Regulation der Ernährung: Reduzierung oder Vermeidung von Milchprodukten und isoliertem Zucker.

Selbstverständlich sollte die Behandlung stets in Verbindung mit einem Facharzt erfolgen. Unter Umständen wird bei starken Nasenscheidewandverkrümmungen oder anderen strukturellen Pathologien auch ein chirurgischer Eingriff nötig. Häfner, Stadler (2002)¹⁴ untersuchten die Wirksamkeit osteopathischer Behandlung bei therapieresistenter chronischer Sinusitis. 43 Patienten wurden in drei Gruppen unterteilt, welche sich durch die Behandlungsverfahren unterschieden: 1. Wöchentliche osteopathische Behandlung; 2. Tägliche Nasenspülungen mit isotoner Kochsalzlösung; 3. Kombination von wöchentlicher osteopathischer Behandlung und täglichen Nasenspülungen. Der Therapiezeitraum betrug für jeden Studienteilnehmer vier und der Erhebungszeitraum umfasste insgesamt zehn Wochen. Zwei Osteopathen behandelten.

Ergebnis: Deutliche Verbesserungen der Beschwerden (Nasenaufatmung, Kopfschmerz, Kopfdruck, Sekretfluss, Lebensqualität) wurden bei den Teilnehmern beider Osteopathiegruppen (n = 28) registriert, welche sich vor allem nach der sechswöchigen Therapiepause meist zusätzlich bestätigten. Die positiven Symptomveränderungen der 2. Gruppe (n = 15) innerhalb dieser sechswöchigen Therapiepause konnten häufig nicht gehalten werden.

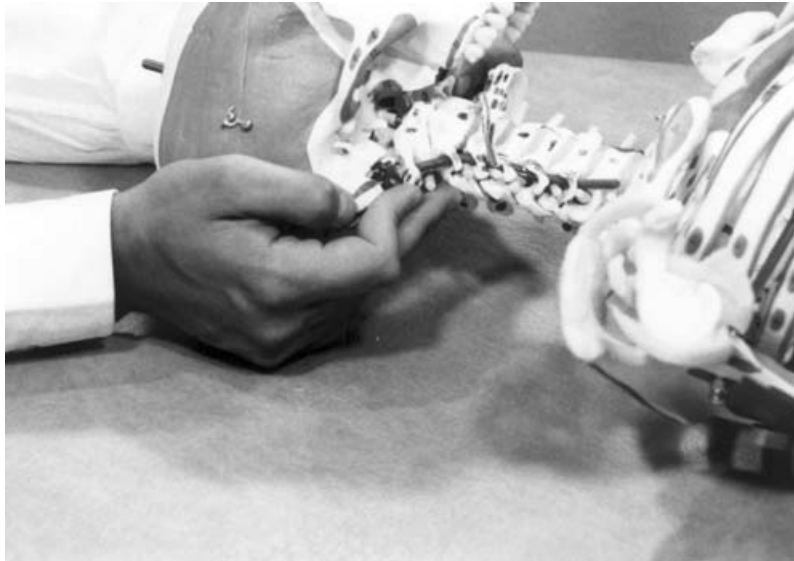
Inhibition des Ganglion cervicale superius (☑ 13.20-1 und 13.20-2)

- Therapeut:* Er befindet sich am Kopfende des Patienten.
- Handposition:*
- ▶ Die Zeigefinger liegen beidseitig auf den Massae laterales des ersten Halswirbels vor den Mm. sternocleidomastoidei.
 - ▶ Die Mittelfinger liegen beidseitig auf dem Hinterrand der Processus transversi des zweiten Halswirbels.
- Ausführung:*
- ▶ Der Kopf befindet sich in leichter Extension.
 - ▶ Zeige- und Mittelfinger üben einen sanften Druck nach anterior auf die Wirbel aus. Dieser Druck wird für etwa 90 Sekunden gehalten.



☑ 13.20-1

Inhibition des
Ganglion cervicale
superius



☑ 13.20-2

Inhibition des
Ganglion cervicale
superius